

Suture des tendons extenseurs aux urgences

Omar BELKHODJA, Harrag BENTURKIA, Faïza DIB,
Chekib RIAD, Patrick MIROUX, Charles JELEFF

CHG Compiègne



Généralités

- Toute plaie en regard d'un trajet de tendons, de nerfs, de vaisseaux ou d'articulation doit être explorée
- Or, la main n'est faite que de tendons, nerfs articulation et vaisseaux
- L'examen clinique aussi parfait qu'il soit n'est pas garant de mauvaises surprises.



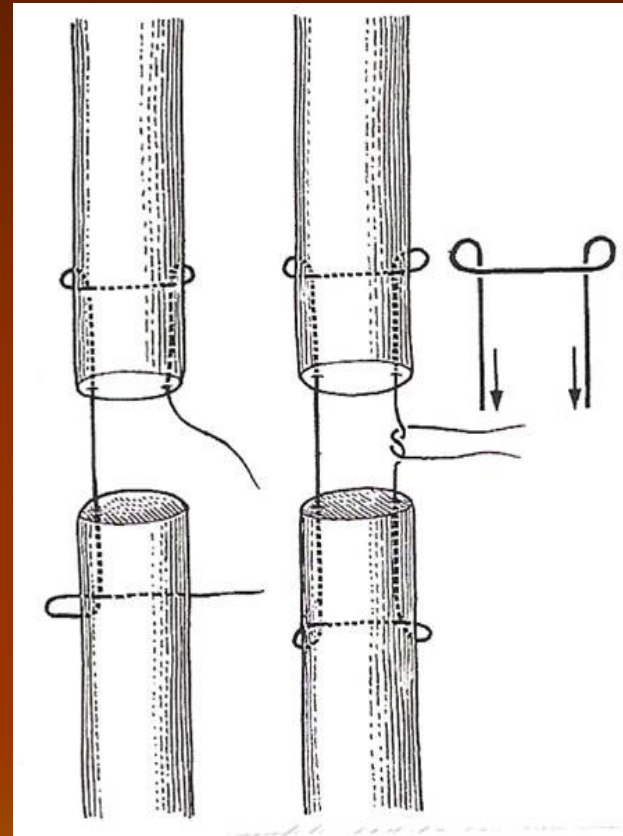
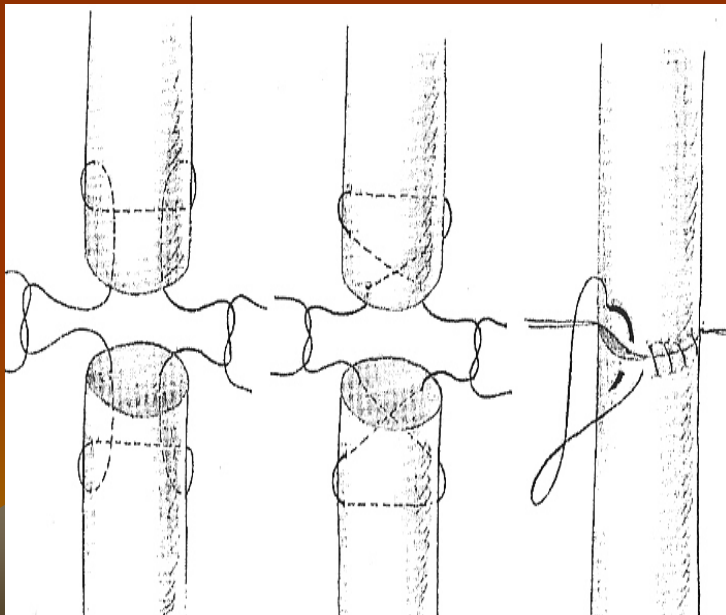
Mode de prise en charge d'une plaie de main

- Installation en décubitus dorsal, membre supérieur sur une table à bras
- Plaie des parties molles = décontamination, anesthésie, détersion, **PARAGE ++**
- L'exploration du tendon se fait sous anesthésie locale ou locorégionale, à l'aide d'un garrot, et, sur toute la longueur de la plaie.



Méthode de suture tendineuse

- Suture en cadre
- Suture en croix
- Surjet épitendineux



Notre expérience sur 10 mois

population de l'étude

nombre de patients	
se présentant au SAU	37500
ayant une plaie de la main	1074
dont plaies complexes	112
plaies tendineuses des extenseurs	24

Groupe extenseurs

Age moyen	37 ans
Sexe ratio H/F	0,91
Localisation	66 % en zone 4 et 5
Accident domestique	13 (54%)
Travailleur manuel	5 (20 %)
Reprise de l'activité antérieure	100%
Reprise chirurgicale	0 %

conclusion

La suture des tendons extenseurs aux urgences est tout à fait possible et permet une prise en charge rapide.

Néanmoins, sa bonne réalisation est conditionnée par une formation initiale optimale, en liaison avec les orthopédistes.

